Ortodoncia Clínica 2004;7(2):82-89

Aplicación de las bases fundamentales de la ortopedia dentofacial y la reeducación miofuncional en prótesis parciales y completas

Dr. Richard Dandoit

Dedicatoria: este artículo lo dedicamos a nuestro profesor de la Universidad Libre de Bruselas, Richard Dandoit (†), ya que sin sus bases e ideas jamás habría sido escrito. Su máxima "la propia musculatura del niño es el mejor aparato de ortodoncia y la mejor contención" siempre la tenemos en cuenta.

En este artículo se va a utilizar su nomenclatura en los diagnósticos:

1er diagnóstico: alteraciones de las bases de los maxilares.

2º diagnóstico: alteraciones del proceso alveolar.

3er diagnóstico: disarmonía dentomaxilar.

4º diagnóstico: alteraciones dentales

5º diagnóstico: síndromes específicos

Ortodoncia Clínica 2004;7(2):82-89

Aplicación de las bases fundamentales de la ortopedia dentofacial y la reeducación miofuncional en prótesis parciales y completas

Isaías A. Martínez Medina[1,4]
Anne Bleró[1]
Sandra C. Navarro Montes[2]
Fátima Sánchez Aguilera[3]

[1]Licenciado en Ciencia Dental por la Univ. Libre de Bruselas
[2]Licenciada en Medicina y Cirugía por la Universidad de Granada
Master en Logopedia por la Universidad de Granada
[3]Profesora Asociada de la Universidad de Granada
[4]Presidente de la Sociedad Española de Ortopedia Dentofacial

Resumen

Las maloclusiones dentales debidas a problemas linguales u otras causas, también ocurren en pacientes que necesitan prótesis o son desdentados parciales, por lo que habrá que adaptar su prótesis con el objetivo de resolver su problema de maloclusión.

Palabras clave: Ortopedia dentofacial. Ortodoncia. Prótesis. Deglución atípica o infantil. Logopedia. Reeducación miofuncional y condicionamiento operante.

Summary

Dental malocclusions can be due to lingual alterations and other causes, and can also develop in patinets who wear prosthesis or are partially edentulous. For this reason it will be necessary to readapt the denture to solve the malocclusion situation.

Key words: Dentofacial orthopedics. Orthodontics. Prosthodontics. Atypical swallowing. Speech therapy. Myofunctional trainin. Operative conditioning.

Introducción a la fisiología de la deglución

Con cierta frecuencia determinados pacientes no soportan la prótesis y el dentista no sabe por qué. El clínico tiende a pensar que son reivindicativos o neuróticos. No siempre es así: puede suceder que no se haya sabido realizar un diagnóstico correcto, propio de ortopedia dentofacial. Para enfocar el problema de una manera precisa tendríamos que comenzar por hacer una descripción del fenómeno fisiológico de la deglución.

Es conocido que la deglución tiene tres tiempos: bucal, faríngeo y esofágico, siendo los dos últimos reflejos. El primero, que es el que interesa en estos casos, es voluntario. Cuando se traga saliva, ésta es llevada en una primera fase entre el paladar y la lengua. En ese momento la mandíbula se para y el músculo temporal posterior estabiliza la mandíbula, después el músculo milohioideo se contrae, lo que provoca una protracción de la lengua, en la que la punta se apoya sobre la papila palatina detrás de los incisivos superiores, mientras que los maseteros se contraen y colocan los dientes en oclusión. Los músculos intrínsecos de la lengua entran en función provocando una onda peristáltica que lleva la saliva a la faringe. Pero en todo este proceso la lengua no se desplaza y queda apoyada su punta en la papila palatina. Sin embargo, la fuerza que puede llegar a desarrollar es del orden de 100 g/cm^2, y por tanto, es capaz de empujar o presionar la papila hacia adelante, que evidentemente no se mueve por estar dentro de la base maxilar.

En el lactante, que carece de dientes y -lo más importante- de bloque posterior, el asunto es muy diferente, ya que no puede estabilizar la mandíbula mediante ese mecanismo ni tampoco conseguir herme-

Correspondencia:
Isaías A. Martínez Medina
Pza. Gran Capitán 4, 5º Centro
18002 Granada
E-mail:
info@urgenciadental.info

En este artículo se va a utilizar su nomenclatura en los diagnósticos: *1er diagnóstico:* alteraciones de las bases de los maxilares; *2º diagnóstico:* alteraciones del proceso alveolar; *3er diagnóstico:* disarmonía dentomaxilar; *4º diagnóstico:* alteraciones dentales; *5º diagnóstico:* síndromes específicos

ticidad. El proceso se desarrolla colocando la lengua entre las crestas alveolares y así entra en contacto con el labio inferior, mientras que los labios se contraen fuertemente junto con toda la musculatura perilabial. De todo esto se puede deducir que la deglución del lactante está mediada por el nervio facial (VII par) y por el lingual (inervado por el XII par), mientras que en la deglución adulta el que interviene es el V par.

El cambio del tipo de deglución debería ocurrir hacia el tercer año de vida, momento en que ya la oclusión puede estabilizarse. A este tipo de deglución que es fisiológica y normal en el lactante se le ha llamado "deglución infantil o atípica" (*visceral swallow*). Se ha mencionado, que la ausencia de evolución de un tipo de deglución al otro, puede deberse a frustraciones precoces, en las que podría tener un papel importante el abandono, en nuestra civilización, de la lactancia materna por la artificial. (R.Dandoit 1989).

Cuando persiste la deglución infantil en el adulto, pueden establecerse patrones de comportamiento lingual diferentes, con apoyos linguales completamente aberrantes. Las posiciones aberrantes de la lengua se reproducen a la hora de la pronunciación de las consonantes T,D,L, y N, sin que por ello el sonido emitido difiera en absoluto del sonido normal y pronunciado en el lugar adecuado (Bouvet y Netter 1956).

Un paciente que ha tenido deglución infantil durante toda su vida no va a restablecerse de ella por el hecho de ser anciano y haber perdido todos su dientes, sino todo lo contrario. La deglución infantil le es sumamente útil, porque al introducir la lengua entre las arcadas puede tragar con una buena hermeticidad, de la misma manera que lo hace el lactante y por las mismas razones mecánicas.

Tipos de deglución atípica

Se pueden describir como degluciones atípicas todos aquellos tipos de deglución en los que la lengua no se sitúa en el lugar correcto. Así pueden ser clasificadas, atendiendo a sus causas, las siguientes degluciones atípicas:

Hereditaria

En este caso lo que se hereda no es la forma de la arcada, ni la maloclusión clase II o III, sino que lo que se hereda es un tipo de comportamiento determinado de la lengua y de la musculatura, en realidad una manera de ser (K. Lorenz, 1965).

Adquirida

Antes de nacer (congénita)

Uno de los primeros movimientos que se aprecian en el feto es el de tragar, que ya realiza hacia el tercer mes de vida intrauterina. También puede adquirirse intraútero la costumbre de chuparse el dedo, con las secuelas lógicas que conlleva con respecto al tipo de deglución. Este hábito es una consecuencia anómala del instinto de succión.

Después del nacimiento

Puede ocurrir durante la infancia o en la edad adulta.

En la infancia

Frustración del niño al no recibir la lactancia materna. El instinto de succión se observa en todos los mamíferos (Figuras 1a y 1b). No se da nunca el caso del nacimiento de un mamífero sin instinto de succión: así se puede afirmar (siguiendo a K. Lorenz) que el niño no aprende a mamar, sino que nace sabiendo y si no mama al nacer no es porque no sabe, sino porque el instinto aún está madurando. El acto instintivo no se aprende, sino que madura, lo mismo que ocurre con los órganos para que funcionen. Bastará con ponerle el pezón y tener un poco de paciencia para que lacte. Si un mamífero no mama cuando nace, o algunas horas después, es porque está gravemente enfermo. Tampoco chupa un niño con la intención de alimentarse (no tiene conciencia de la necesidad) sino para dar satisfacción a su instinto de succión; tanto es así que si le ponemos un placebo (engaño), chupete o dedo, se activará el acto instintivo (succión) a pesar de que no sale leche. Si el lactante llora porque quiere alimentarse; no dejará de hacerlo al ponerle el chupe, si lo hace es porque lo que quiere es mamar (chupar).

- Introducción del chupete. En el mercado actual existen varias modalidades de chupetes. Si el que se usa es el llamado "anatómico", además de obligar a una deglución atípica, impedirá el normal desarrollo maxilar, ya que cada vez que el niño chupa, tira del maxilar hacia adentro (justo lo contrario de lo que hace el seno femenino), actuando como un aparato de ortodoncia mal concebido. En estos casos, lo único que logrará es una agravación de la disarmonía dentomaxilar por falta de espacio.

Figura 1.
Obsérvese que todos los mamíferos nacen con el instinto de succión, y por lo tanto no tienen que aprenderlo, lo saben

- Freno lingual corto. El freno lingual corto obliga a la lengua a situarse y a trabajar muy baja, por lo tanto provocará una maloclusión clase III de Angle. Lo que no conocemos es si el freno lingual corto es hereditario y obliga la lengua a estar baja, o bien si lo que se hereda es la función lingual baja, que hace que el freno no se desarrolle normalmente. Asimismo, también puede ocurrir que se utilice un chupete y se elimine la lactancia materna, lo que obliga a la lengua a estar baja y, por lo tanto, el freno no se desarrolla lo que debiera, o todo lo que debería haberlo hecho, en condiciones normales. Por último, otra posibilidad es que estos factores, sean posibles simultáneamente.

En la edad adulta

Es muy difícil cambiar, de manera espontánea, un patrón de conducta lingual que se ha tenido toda la vida. No obstante, al desdentado total no le queda otra solución para poder tragar que poner la lengua entre las arcadas, de tal forma que, aunque no hubiera tenido deglución atípica anteriormente, se ve obligado a adoptarla en su nueva situación. Por lo tanto, si un paciente desdentado total presenta una deglución atípica -del tipo que sea-, habrá que buscar la causa si se pretende que soporte una prótesis. Puede ser el típico paciente que ya ha sido tratado por varios colegas, que han hecho distintos tipos de prótesis y refiere no soportar ninguna de ellas.

Habitualmente, el odontólogo que hace prótesis, no hace el diagnóstico de deglución atípica, por la sencilla razón de que no es ortodoncista y no atiende niños. Los autores forman parte de un equipo que trabaja de manera interdisciplinar y diagnosticando y tratando los casos en sesiones clínicas entre todos. Se cuenta con una profesional que realiza exclusivamente prótesis, un ortodoncista y una logopeda, lo que ha permitido advertir la presencia de ciertas patologías de ortopedia dentofacial en los pacientes desdentados totales, de hecho hemos observado que todas las maloclusiones se dan. Incluso la "disarmonía dentomaxilar por falta de espacio (tercer diagnóstico-apiñamiento dentario); en este caso el protésico dental se las ve y se las desea para que los dientes protésicos entren en las arcadas, finalmente se ve obligado a elegir unos dientes más pequeños que los que tenía el paciente o colocarlos apiñados o prescindir de un premolar o un molar.

Un paciente con un freno lingual corto trabaja con la lengua muy baja y aplica demasiadas fuerzas en los dientes inferiores, lo que puede desembocar, en primer lugar una enfermedad periodontal, y después a la edentación total. Cuando se le coloca la prótesis, el freno lingual seguirá siendo corto, por lo que la estabilidad de dicha prótesis será nula, ya que el paciente, al tragar, empuja las caras linguales de los dientes artificiales inferiores, desestabilizando el aparato. En condiciones normales y adecuadas debería hacerlo detrás de la papila palatina, lo que estabilizaría la prótesis. Por lo tanto, la terapia correcta sería llevar a cabo una frenoplastia y después, la reeducación del trabajo lingual, acudiendo a la ciencia de la logopedia, para conseguir que el paciente acepte la prótesis.

Discusión de casos clínicos

Cuando un paciente no tolera la prótesis, muchos colegas le aconsejan implantes, lo que no sólo no resuelve el problema lingual, sino que además éstos son sometidos a fuerzas laterales excesivas. En el

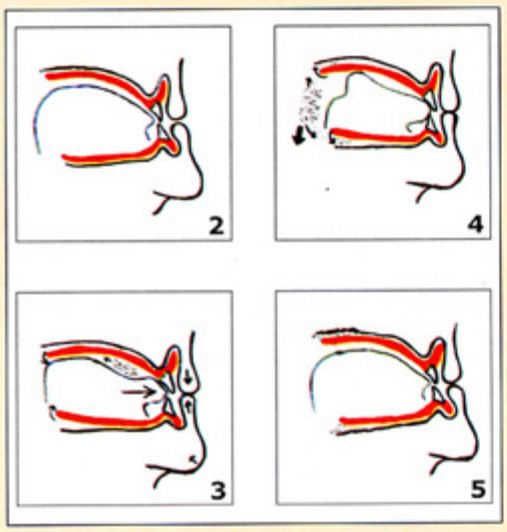

Figura 2.
Justo antes de la deglución

Figura 3.
Al deglutir, el paciente empuja los dientes protésicos y la prótesis se levanta un poco de atrás debido al balanceo

Figura 4.
La mayor parte de los alimentos van hacia la faringe, pero una pequeña parte se introduce entre la prótesis y la mucosa

Figura 5.
Al apretar los dientes después de comer, el paciente percibe la molestia de los alimentos aplastados, sintiéndose incómodo

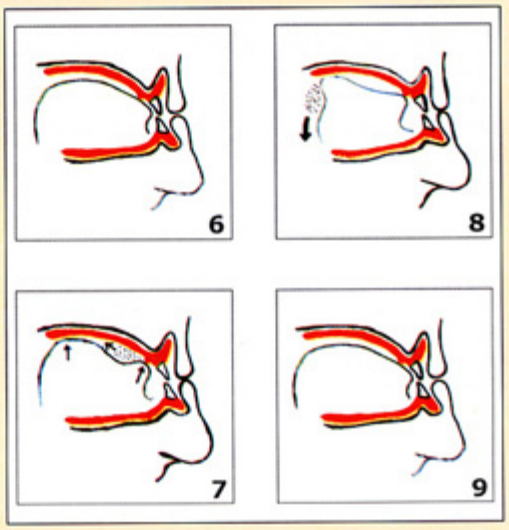

Figura 6.
Justo antes de deglutir, detecta con la lengua la protuberancia

Figura 7.
Al deglutir empuja con la lengua en el lugar correcto y la prótesis se estabiliza aún mejor

Figura 8.
El alimento, sólo va hacia la faringe

Figura 9.
Al finalizar la deglución, la prótesis es estable. No existen molestias de ningún tipo

equipo formado por los autores, se ha investigado el problema de las degluciones atípicas, en el desdentado total desde hace doce años, no habiendo encontrado hasta el momento ningún tipo de bibliografía al respecto. Con el objetivo de aportar alguna luz sobre este asunto, se explican a continuación posibles casos clínicos tipo:

Desdentado total con deglución atípica

Como ya hemos mencionado anteriormente, un paciente que ha tenido deglución infantil durante toda su vida, y que es posible que haya perdido sus piezas por una enfermedad periodontal secundaria a su deglución infantil, no va a curar de dicha deglución atípica por haber perdido sus dientes. Por el contrario, será motivado positivamente hacia ella, ya que le será muy útil para tragar, de la misma manera que le es útil al lactante, que, como él, carece de dientes.

Cuando un paciente desdentado total presenta una deglución atípica, por las razones explicadas anteriormente, también colocará la lengua en posiciones aberrantes a la hora de hablar y pronunciar las consonantes ya citadas. Esto quiere decir que la prótesis, al ser verificada por el dentista en posición de oclusión, será estable, pero no lo será en función, sobre todo cuando el paciente esté comiendo o esté hablando (Figuras 2-10). Cuando el aparato estomatognático está actuando, el paciente nota que esa prótesis se mueve ligeramente, que es inestable, provocándose así un rechazo hacia ella. El odontólogo le expondrá que se irá acostumbrando progresiva-

mente, y unas veces esto ocurrirá y otras no, y la prótesis acabará en el cajón de la mesita de noche. El paciente buscará otro especialista para que le haga una nueva prótesis, con la que ocurrirá exactamente igual. Los mismos familiares del paciente pensarán que es un poco neurótico, y que si todo el mundo soporta una prótesis, por qué él no.

De la Figura 2 a la 5 se desarrolla el caso de un paciente desdentado total con maloclusión de bases óseas (primer diagnóstico) en el sentido de prognatia mandibular y/o retrognatia maxilar, causada por deglución de tipo infantil, con trabajo lingual muy bajo. En un corte sagital se representa la prótesis en color rojo, y los alimentos en punteado. De la Figura de la 6 a la 10 aparece el mismo paciente del caso anterior, al que hemos tratado con reeducación miofuncional y se le ha colocado a la prótesis, una protuberancia en el lugar de la papila palatina para tener la referencia de donde tiene que empujar con la lengua al deglutir.

Figura 10. ***Paciente real del caso anterior, obsérvese el marcado desarrollo del músculo borla del mentón, inervado por el VII par, debido a su deglución infantil***

En el caso de una maloclusión clase III de Angle de origen esquelético (primer diagnóstico), en el que aparezcan una retrognatia de maxilar superior y una prognatia mandibular, es posible que cuando llegue a desdentado total, el odontólogo que lo trate interprete que ha habido una reabsorción ósea a nivel del maxilar superior. En realidad esta reabsorción ya la presentaba el paciente cuando tenía sus piezas, debido a su maloclusión clase III de Angle, difícil de objetivar con telerradiografía ya que los puntos A y B pueden estar falseados al perder el paciente la altura de oclusión y disminuir el tercio inferior de la cara. Por lo tanto, es un paciente que trabaja con la lengua muy baja, dándose la circunstancia de que la articulación, suele estar cruzada, tanto en el sentido anteroposterior como tranversalmente. En primer lugar habrá que indagar en la causa de dicha lengua baja, hay que buscar la verdadera etiología del problema, que puede bien ser por la costumbre de haberlo hecho siempre así o porque el freno lingual es corto. En este último caso será necesario, junto a un tratamiento completo de reeducación miofuncional (logopedia), una adecuada frenoplastia. La actitud terapéutica debe consistir en, realizar la prótesis y además, llevar a cabo un entrenamiento logopédico, para que el paciente coloque la lengua en el lugar adecuado, cuando traga y cuando habla.

Es importante indicar, que una maloclusión clase III, se puede compensar en parte, provocando con la encía protésica de resina inferior una endoalveoilia, que no molesta en absoluto la estabilidad de la prótesis, a condición de educar al paciente para que trabaje con la lengua en posición normal, es decir, alta.

Biproalveoilia

En los casos de biproalveoilia (biprotusión maxilar-segundo diagnostico) las prótesis serán muy retentivas por la abundancia de proceso alveolar y, por lo tanto, van a ser muy estables aún cuando el paciente presente una deglución atípica. Puede darse el caso de la biproalveoilia con biprodontia, en la que el paciente apoya la lengua claramente en las caras linguales de los incisivos, tanto superiores como inferiores. Pero si lo que se pretende es obtener un resultado óptimo, es imprescindible enseñar al paciente a colocar la lengua en el lugar adecuado, detrás de los incisivos superiores. Además es necesario tener en cuenta, que en el tratamiento protésico en la

biproalveoilia, si bien la prótesis puede ser muy retentiva, el resultado estético no es el mejor. La encía protésica se ve demasiado y los dientes quedarán muy protruidos. Para paliar esto, el técnico protésico, construye la prótesis intentando compensar esta biproalveoilia, con una retrodoncia. Coloca los dientes en una posición más vertical que los originales, quitando así espacio funcional a la lengua. La lengua, realmente necesita este espacio, a pesar de ello el paciente con el tiempo, acaba habituándose. No consigue desestabilizar la prótesis, apretando en las caras linguales de esos dientes, a los que el técnico le ha realizado un tratamiento de ortodoncia, al colocarlos más lingualizados en las crestas alveolares, pero, de no hacerlo así, al paciente no le gusta, pues los dientes se verían mucho. Un paciente que ha estado acomplejado con sus dientes durante toda su vida, desea una prótesis con un resultado estético, más bonito, que el que presentaban sus dientes naturales.

En todos los tratamientos, es muy conveniente obtener fotos del paciente anteriores a la pérdida de sus dientes, o bien modelos o radiografías.

La prótesis es un aparato de ortopedia dentofacial y cumple una función ortopédica, que es reemplazar un miembro que se ha perdido (en este caso las piezas dentales). No se debe olvidar que una prótesis, después de todo, es un aparato ortopédico, exactamente de ortopedia dento-facial, y quizás por ello se deberían llamar "prótesis ortopédicas" aunque sea redundante, con objeto de exaltar su carácter funcional.

Los autores han observado que el tratamiento de logopedia, resulta más sencillo en adultos que en niños. Los adultos aprenden mas rápido, comprenden mejor cual es el problema y llevan a cabo el tratamiento con mayor interés, más aun, cuando se les explica claramente que de ello va a depender el éxito o fracaso de su tratamiento protésico.

Todo lo hasta aquí referido a la prótesis removible completa, es también valido para la prótesis fija, tanto y más si los dientes que se reemplazan son los incisivos, y más aún si se ha hecho una corrección, sobre la situación inicial de esas piezas -hay que tener en cuenta que si los dientes están allí, es por alguna razón y no se debe corregir la posición sin corregir la causa.

Si importante es hacer el diagnóstico en prótesis removible completa, mucho más lo es en el caso de implantes, en los cuales el paciente puede gastar una fortuna en un tratamiento abocado al fracaso.

Macroglosia

En el caso de que la lengua sea excesivamente grande en relación a la cavidad bucal, la única solución lógica que vemos es la que propone Chateau: la linguoplastia o linguectomía parcial y esto se debe realizar por las mismas razones que se hace en ortopedia dentofacial: porque desestabiliza los dientes, ya sean naturales o protésicos. En este aspecto nuestra experiencia es nula, pues nunca lo hemos hecho.

Problemas nasales

Si existe un problema nasal que obliga a mantener la boca abierta, Chateau propone quitar el cornete inferior para los casos de ortopedia, lo que se puede aplicar a las prótesis. En algunos casos lo mejor es realizar piezograma para construir la prótesis.

Relevancia de las parafunciones en prótesis

Se puede incluso afirmar que en muchas casos estas parafunciones son la causa de pérdida de los dientes. Umberto Giganti hace una revisión de toda la literatura sobre las reabsorciones radiculares y cita 10 autores que avalan lo que dice "Las parafunciones y los hábitos perniciosos son capaces de provocar una alteración de las fuerzas oclusales fisiológicas, determinando así un aumento excesivo de cargas en el parodonte". ¿No podemos pensar que esas fuerzas actuando durante toda la vida de una persona (ya que si las encontramos en la tercera edad, es que no ha sido tratada antes) pueden provocar problemas periodontales y de reabsorción de raíces que conducen al final a la edentación total?. Y, si el paciente ha logrado con su parafunción expulsar sus dientes naturales de la boca, ¿no lo va a lograr con su prótesis, y además con mayor facilidad? D. Suárez-Quintanilla, *et al*. dice que la mayor incidencia de reabsorciones (a nivel de incisivos superiores) puede explicarse por las presiones constantes ejercidas por la lengua.

Por un instante se va a hablar en términos de condicionamiento operante. Imaginemos a un paciente desdentado total con deglución atípica, que cada vez que traga empuja la prótesis hacia delante, porque introduce la lengua entre los dientes protésicos o hace apoyo sobre ellos. Se debe tener en cuenta que realiza esta operación una media de 800 veces al día. Cuando está hablando, en un momento determinado traga, la prótesis se desestabiliza, y se des-

cuelga algo de la arcada, lo que le produce un condicionamiento negativo, que él evita, dando un golpe con la mandíbula para volver a ubicarla en su sitio y aguanta mientras puede. Cada vez que come, al tragar, vuelve a desestabilizarse la prótesis y el paciente repite el mismo proceso. Después comienza por quitársela a ratos, ya que se siente más cómodo sin ella y traga y habla mejor. Cuando traga durmiendo con la prótesis ésta se descuelga, y al no ser consciente, puede quedar en la boca desestabilizada. Con todo ello, llega un momento en que debido a la incomodidad que le produce la prótesis comienza a quitársela para dormir. Finalmente la prótesis acaba en el lugar tan referido (la mesita de noche). El paciente interpreta que está mal hecha y comienza a buscar otro dentista.

Ahora se debe imaginar al mismo paciente, pero al que se le ha hecho consciente del problema y aunque nosotros le hayamos enseñado lo que debe hacer, su conducta en principio será la que ha tenido toda la vida. Cada vez que haga aquello a lo que está habituado, la prótesis se desestabiliza -reforzador negativo-. Pero para solucionar este problema, además del tratamiento de reeducación miofuncional (logopedia), a la prótesis se le ha realizado un saliente o protuberancia -papila protésica- pequeña, que no molesta pero perceptible por la lengua, en el lugar donde debe ejercer la fuerza (Figuras 6 y 9). Así, cada vez que trague, si se desestabiliza, porque no lo hace bien, recordará el lugar correcto donde debe realizar el apoyo lingual y cuando así lo haga, la prótesis se va a estabilizar -reforzador positivo-. Este es el proceso por el que la conducta tendente hacia la deglución atípica irá disminuyendo en frecuencia hasta su extinción total, mientras que la conducta nueva, que se le ha enseñado y que está siendo reforzada cada vez que el paciente traga, acabará por imponerse. Esta puede ser la razón que explique el porqué los autores han encontrado que los adultos desdentados totales y de edad avanzada aprenden antes que los niños; aunque los niños modifiquen la posición de sus piezas, por una mala función del aparato estomatognático, esto no ocurre de inmediato y además a una velocidad tal que el paciente infantil lo vea, por lo que necesitará mas refuerzo y un tratamiento de reeducación miofuncional más largo que un paciente que se autorefuerza positivamente y de manera contínua.

Conclusión

Los autores son de la opinión de que el hecho de que este tipo de diagnósticos no se haya realizado anteriormente se debe, a que estamos tan especializados que es difícil caer en la idea de conjunto, ya que, el profesional que se dedica a prótesis no hace ortodoncia y el que hace ortodoncia no hace prótesis con lo que no ve pacientes desdentados de ninguna clase (y si llega alguno lo remite al prostodoncista (protesista) incluso antes de examinarlo). Los árboles no nos dejan ver el bosque. Debido a la necesidad de la especialización y a que es imposible una puesta al día en todas las disciplinas, la única manera de hacer un tratamiento integrado, es realizando un trabajo en equipo y organizando reuniones de formación continuada o sesiones clínicas en las que unos especialistas estudien y analicen los pacientes de los otros.

Muchos de los pacientes que no soportan una prótesis completa son calificados por los dentistas tratantes como neuróticos o reivindicativos, o cualquier excusa de tipo psicológico que pueda intentar justificar que una prótesis realizada de manera correcta no funcione, en nuestra licenciatura en la universidad nuestra profesora de prótesis nos decía si un paciente llega, al que le han construido 10 prótesis y no ha soportado ninguna, no intenten construir la número once, porque tampoco va a funcionar, nosotros decimos, verificar si hay un problema lingual, no olvidar que cuando la ciencia dice una cosa y el paciente dice otra, lo mas probable es que sea el paciente quien lleve la razón, puede darse que el paciente sea además un neurótico pero los pacientes neuróticos también pueden llevar prótesis sin problema.

"La lengua resiste porque es blanda; los dientes ceden porque son duros" (Proverbio chino).

Dedicatoria

*E*ste artículo lo dedicamos a nuestro profesor de la Universidad Libre de Bruselas, Richard Dandoit (†), ya que sin sus bases e ideas jamás habría sido escrito. Su máxima "la propia musculatura del niño es el mejor aparato de ortodoncia y la mejor contención" siempre la tenemos en cuenta.

Bibliografía

Alain Chauvois. *Rééducations des fonctions dans la Thérapeutique Orthodontique*. Ed. S.I.D. 1991.

Alejandro Pascual Martínez. Muscles sus-hyoïdiens et appareils fonctionnels. *L`Orthodontie française* 1992; 63.

Annie Soule. Rôle de la langue au cours des fonctions oro-faciales. *Revue D`O.D.F.* 1989;23.

Annie Soulet. Éducation neuro-musculaire des fonctions oro-faciales. *Revue D'O.D.F.* 1989;23.

Annie Soulet. Suppresion des causes de déviation de la croisance. *Revue D`O.D.F.* 1996;30.

Claude Chabre. Forme et fonctions oro-faciales. *L'Orthodontie Française* 1993;64.

Fred S. *Keller Aprendizaje: Teoría del Refuerzo*. Buenos Aires: Ed. Paidos, 1979.

Petit HP, Chateau ME. Orthognathie, Principes, Raisonnements pratique. París: Ed. Masson, 1995.

Martínez I. Influencia de la lactancia materna en la malposición dental. *Salud Rural* 1992;15.

Konrad Lorenz. *Troios essais sur le comportement animal et humain*. Ed. du Seuil 1970.

Moss ML. The primary role of functional matrices in facial growth. *Am J Orthod* 1969;55.

Maurin N. *Reeducation de la Deglutition. Reeducation de la deglutition et des autres fonctios buccales dans le cadre des dysmorphoses dentaires.* Ed. L'Ortho édition, 1988.

Dandoit R. *La Therapeutique en Orthopedie Dento-Faciale. Principes Therapeutiques des Anomalies des Proces Alveolo-Dentaires.* Ed. Presses Universitaires de Bruxelles, 1989.

Roland Arnone. Interposition linguale antérieure lors de la déglutition salivaire et résultats orthodontiques. *L`Orthodontie Française* 1990;61

Suarez-Quintanilla, *et al*. Une étude experimental de la résorption radiculaire d`origine orthodontique sur les incisives humaines. *Revue D`O.D.F.* 1997;31.

Umberto Giganti, *et al*. Les résorptions radiculaires en orthodontie: revue de la littérature. *Revue D'O.D.F.* 1997;31.